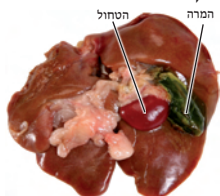
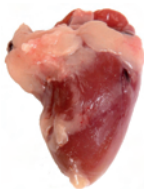

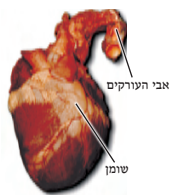
מערכת הדם. עצם המותן



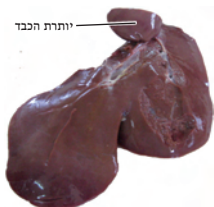7.3 כבד של עוף עם המרה והטחול.



7.2 לב של עוף.



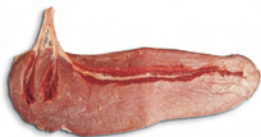7.1 לב של צבי לאחר הסרת כיס הלב.



7.5 כבד כבש מנוקר ויותרת הכבד (מאכ"א ז, ה).



7.4 כבד של עגל עם החלב והקנה שעליו (שחיטה ו, ח).



7.7 טחול של פרה לאחר הסרת הקרום וחשיפת החוטים.



7.6 טחול של פרה עם הקרום שעליו. ניתן לראות את צורת הלשון (מאכ"א ז, יא; שחיטה ו, ט).



7.8 עצם המותן (הסיניטה) ובשר הסיניטה מתחתיו כשהוא מנוקר (מאכ"א ז, ח).